VOL. 34 N.º 2

ANAIS BRASILEIROS
DE
DERMATOLOGIA E SIFILOGRAFIA

JUNHO DE 1959

DIREÇÃO

Diretor: ANTAR PADILHA GONÇALVES, Rio de Janeiro
Redator-chefe: F. E. RABELLO, Rio de Janeiro
Redator-secretário: CECY MASCARENHAS DE MEDEIROS, Rio de Janeiro

REDAÇÃO

ENNIO CAMPOS, Rio Grande do Sul
H. CERRUTI, São Paulo
OSWALDO G. COSTA, Minas Gerais

PUBLICAÇÃO TRIMESTRAL DA
SOCIEDADE BRASILEIRA DE DERMATOLOGIA E SIFILOGRAFIA

RIO DE JANEIRO BRASIL

A DOENÇA VENOSA COMEÇA

NOS CAPILARES

uma fórmula adaptada

PROVEINASE

VITAMINADA

estase venosa

apolitoterapia
flebotônica e
venoconstritora

fragilidade capilar

sinergia
vitaminada P e C

MIDY

A SERVIÇO DA CLASSE MÉDICA
DESDE 1718

Fabricado no Brasil com licença especial dos LABORATOIRES MIDY, Paris, França - pelos
LABORATÓRIOS ENILA S. A. — RIO DE JANEIRO

DERMO-PLASTOL

PASTA POROSA

Ácido ortoxilbenzoico, oleos
volateis de origem vegetal.

TRATAMENTO DOS ECZEMAS

ECZEMAS, ERITEMAS, RACHADURAS, QUEIMADURAS. HERPES. IMPETIGO.

CALMANTE, ANTIPRURIGINOSA, REDUTORA-QUERATOPLASTICA.

LABORATÓRIOS ENILA S. A. - RUA RIACHUELO, 242 - C. POSTAL 484 — RIO
FILIAL: RUA MARQUES DE ITÚ, 202 — SÃO PAULO

ATELOR
ROCHE

ANTIMICÓTICO
INODORO

Pó — Pomada — Solução

ARSENOTERAPIA

INTRAMUSCULAR

ACETYLARSAN

Óxi-acetilamino-fenilarsinato de dietilamina

SOLUÇÃO NEUTRA E ESTÉRIL
ALTO TEOR EM ARSÊNICO
AÇÃO ANALÉPTICA

SÍFILIS ADQUIRIDA OU CONGÊNITA

NEUROSSÍFILIS

ESPIROQUETOSES

AMEBÍASE

DERMATOSES DIVERSAS

ACETYLARSAN PARA ADULTOS

Caixas de 10 e de 100 ampolas de 3 cm^3 de solução a 23,6 %

ACETYLARSAN INFANTIL

Caixas de 10 e de 100 ampolas de 2 cm^3 de solução a 9,4 %

Rhodia

A marca de confiança

RHODIA

Caixa Postal 8095 — São Paulo, SP

R-154-155

GLAXO

UM PROGRESSO DE GRANDE ALCANCE
NA TERAPÊUTICA ANTIBIÓTICA

GRISOVIN

(Griseofulvina Glaxo)

1.º Antibiótico oral para tratamento das infecções micóticas.

As formas rebeldes de infecções micóticas da pele encontram agora em griseofulvina, um antibiótico desenvolvido por GLAXO, a forma terapêutica sistêmica sempre desejada e preconizada.

GRISOVIN

em frascos de 20 e 100 comprimidos de 250 mg.

LABORATÓRIOS GLAXO (BRASIL) S. A.
Rua Dr. Mário Viana, 523
Niterói — Est. do Rio

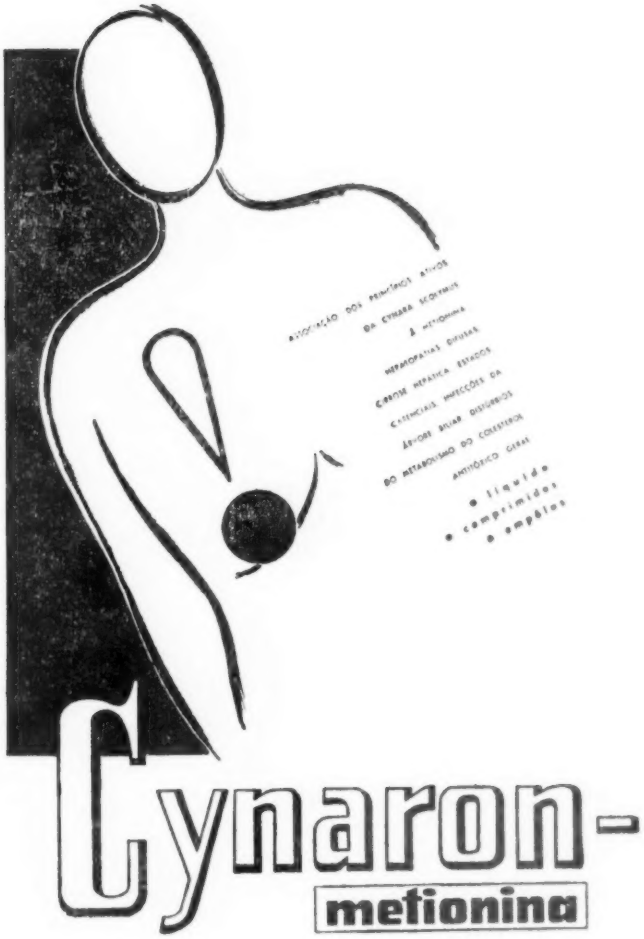
ASSOCIAÇÃO DOS PRINCÍPIOS ATIVOS
DA CYNARA SCOLYMUS
À METIONINA
HEPATOPATIAS DIVERSAS
CIRROSE HEPÁTICA ESTADOS
CONGESTIVOS INFECÇÕES DA
CONVALESCENÇA AÇÃO SOBRE DISTÚRBIOS
DO METABOLISMO DO COLESTEROL
ANTITÓXICO GERAL
• líquido
• comprimidos
• ampôlas
Cynaron-
metionina

sulfato de kanamicina descoberto por H. Umezawa e col.

um antibiótico dramàticamente ativo

kantrex

sulfato de kanamicina injetável

bactericida contra uma grande variedade de microorganismos recalcitrantes, INCLUSIVE CONTRA OS ESTAFILOCOCOS RESISTENTES.

INFECÇOES URINÁRIAS

INFECÇOES DO TRATO RESPIRATORIO

OSTEOMIELITE

INFECÇOES SEPTICÊMICAS

LABORTERAPICA-BRISTOL S. A. Ind. Quim. e Farm. - R. Carlos Gomes, 924 - Sto. Amaro (S. Paulo)

Anais Brasileiros de Dermatologia e Sifilografia
Caixa postal 389 — Rio de Janeiro

VOL. 34 JUNHO DE 1959 N.º 2

Tinha tonsurante microspórica do couro cabeludo em adulto

Antar Padilha Gonçalves e Nelson Lamy

As tinhas tonsurantes do couro cabeludo têm incidência quasi absoluta na infância, curando, geralmente, de maneira espontânea ao chegar o paciente à puberdade. É sabido, entretanto, que o favo, ou tinha favosa, via de regra não manifesta a mesma inclinação, atravessando o período da puberdade sem se modificar, perpetuando-se através da idade adulta. Idêntico fato se observa com a tinha tonsurante tricofítica, porém aqui já não como regra mas sim em caráter de exceção. Tanto a tinha favosa como a tricofítica podem, por seu turno, ser adquiridas depois da puberdade, em idade adulta, porém com a tricofítica isto ocorre também muito raramente. Com a tinha tonsurante microspórica tais fatos não são observados, já que é o tipo de tinha mais enquadrado ao característico de doença infantil que não ultrapassa a puberdade.

As explicações aventadas para êste estado refratário ante às tinhas do couro cabeludo que se estabelece na puberdade mantendo-se pelo resto da vida, especialmente em relação à tinha microspórica, não têm sido suficientemente convincentes, embora a hipótese mais plausível seja a grosso modo que alterações químicas do próprio couro cabeludo e, ou, das secreções das glândulas do mesmo condicionem um ambiente desfavorável ao desenvolvimento dos fungos parasitas (1). Não obstante, é oportuno recordar que Kligman (2) conseguiu produzir experimentalmente a tinha microspórica no couro cabeludo de adultos, inoculando *Microsporum Audouini* e *M. canis*, pondo em cheque as idéias acabadas de referir.

De qualquer forma, a realidade clínica é que não se encontra a tinha tonsurante microspórica no couro cabeludo de adultos e por tal motivo resolvemos relatar um caso dessa ordem, por nós observado, chamando a atenção para o fato de haver a noção arraigada de que nosso doente, por ser adulto, não deveria ser portador de uma tinha, feito com que se retardasse o diagnóstico,

Caso apresentado na sessão de 26 de agôsto de 1959 da Sociedade Brasileira de Dermatologia e Sifilografia.

Antar Padilha Gonçalves — Assistente-Responsável pelo Setor de Pesquisa do Departamento de Dermatologia da Policlínica Geral do Rio de Janeiro (Dir.: Prof. J. Ramos e Silva).

Nelson Lamy — Assistente do Departamento de Dermatologia da Policlínica Geral do Rio de Janeiro.

levando-nos mesmo a repetir o exame micológico, de cujo resultado duvidamos, só nos dando por convencidos ao constatar pela segunda vez os mesmos achados.

OBSERVAÇÃO DO CASO

A. de S.L., matrícula 34.097, em 20-7-1959 com 26 anos de idade, branca, brasileira (D. Federal), solteira, vendedora de loja de modas, residente na zona urbana do Rio de Janeiro (tem um cachorro em casa, mas não mantém contato com êle).

Evaluindo aproximadamente havia cêrca de 20 dias, sem manifestações subjetivas, apresenta no alto e no centro do couro cabeludo (foto 1), uma placa circular com cêrca de 2,5 cm. de diâmetro, descamativa, grisácea, com eritema muito ténue, com uma ou outra crosticula melicérica estando os cabelos da placa, na sua quase totalidade, tonsurados a 1 ou 2 mm. do óstio folicular, porém com côr e consistência normais.

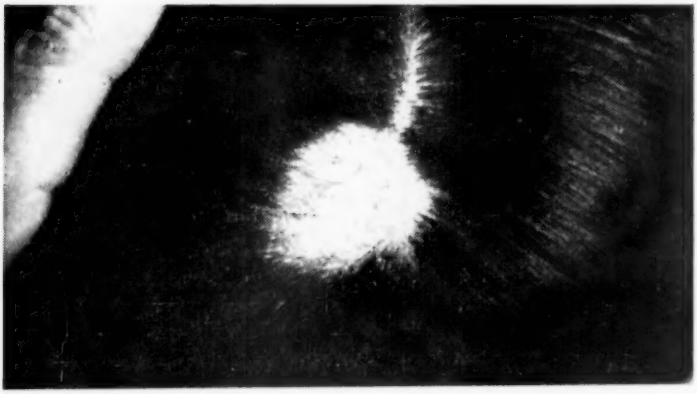

Foto 1 — A lesão única de tinha tonsurante microspórica da paciente cujo caso é relatado.

O exame, com a luz de Wood, não evidenciou, na placa, pêlos fluorescentes, exceto um pequeno fragmento, situado logo para fora do bordo da lesão, que apresentou fluorescência esverdeada. Entretanto, uma vez arrancados, com pinça, os cabelos tonsurados mostraram, na sua porção intrafolicular, fluorescência opaca branca, ligeiramente esverdeada, sem o aspecto verde claro brilhante próprio dos pêlos microspóricos.

O teste intradérmico com tricofitina mostrou, às 48 horas, eritema com 6 mm. de diâmetro.

Um primeiro exame direto de cabelos da lesão, entre lâmina e lamínula, clarificados com potassa a 40%, foi negativo. O mesmo exame, repetido duas vêzes, mostrou cabelos parasitados por *Microsporum*.

Foram semeados, em duas diferentes ocasiões, cabelos da lesão em meio de Sabouraud, crescendo, em ambas oportunidades, colônias de *Microsporum canis*.

RESUMO

É relatado o caso de uma paciente com 26 anos de idade que adquirira, havia cêrca de 20 dias, tinha tonsurante microspórica do couro cabeludo, sendo acentuada a raridade do aparecimento dêste tipo de micose no adulto.

Os exames complementares demonstraram serem as lesões causadas pelo *M. canis*.

SUMMARY

The case of a woman 26 years old with a 20 days duration tinea capitis due to Microsporum canis was reported. It was emphasized the extreme rarity of such type of mycosis in an adult.

CITAÇÕES

1 — Rothman, S., Smiljanic, A., Shapiro, A.L., e Weitkamp, A. W. — The spontaneous cure of tinea capitis in puberty. J. Invest. Derm., 8:81(fev.),1947.

2 — Khaman, A.M. — The pathogenesis of tinea capitis due to Microsporum Audouini and Microsporum canis — I Gross observations following the inoculation of humans. J. Invest. Derm., 18:231(mar.),1952.

Nota clínica

Novo tratamento da psoríase

NOTA PRÉVIA

Paulo Cardozo Legène

O feliz acaso, unido à observação objetiva, por vêzes, leva o pesquizador a novos rumos e inesperados resultados, desviando sua atenção do assunto inicialmente em pauta. Tal fato ocorreu em relação à psoríase e ao diabetes.

O desaparecimento de placas psoriásicas em doentes diabéticos, durante o tratamento anti-diabético por via oral, deu motivo a estudos sistemáticos, para melhor avaliar as possibilidades terapêuticas do novo processo que emprega comprimidos anti-diabéticos no combate à psoríase.

Em nosso campo restrito, tivemos ocasião de observar apenas dois casos: o primeiro, natural do Distrito Federal, de 45 anos de idade, solteiro, internado há 3 anos no Serviço de Clínica Médica do B.M.C. do Centro Psiquiátrico Nacional, por motivo de alcoolismo crônico com *delirium tremens*. O surto agudo de psoríase ocorreu em janeiro de 1959, localizado no tronco, nas extremidades e no couro cabeludo. Tomou, por dia, 2 comprimidos de Sulfoniluréia.

O segundo caso, natural de Campo Grande, de 44 anos, solteiro, etilista crônico e epilético, internado no Instituto de Psiquiatria em outubro de 1958. Este último caso requeria cuidados especiais, dada a sua taxa de glicose no sangue muito baixa (60 mg%). Recebeu, diàriamente, 1 comprimido de Clorpropanida.

Representava, pois, a ação antiglicemiante dos comprimidos certo perigo, correndo-se, outrossim, o risco de ataques epiléticos, provocados por excessiva hipoglicemia. O caso exigia, por isso, severa vigilância e contrôle; felizmente, não houve incidente algum que justificasse nossos temores.

Em ambos os casos, o resultado passou, em muito, a nossa espectativa, de tão surpreendente e satisfatório que foi. As placas psoriásicas, algumas extensas e de alto relêvo, foram reduzidas a manchas hipereré micas após um tratamento de 4 a 6 semanas, respectivamente, com a dosagem de 1 ou 2 comprimidos por dia, conforme o peraparado utilizado.

Não nos cabe formar juizo definitivo, diante de tão diminuto material comprobatório. Aguardamos resultados ulteriores de ou-

---

Médico do Serviço Dermatológico do Centro Psiquiátrico Nacional (Engenho de Dentro, Rio de Janeiro).

tras fontes, enquanto que estas poucas linhas servem apenas de aviso provisório, a título de nota prévia.

Não queremos concluir sem expressar os nossos calorosos agradecimentos ao distinto colega Dr. Jorge de Souza Santos, do Instituto de Psiquatria, do Engenho de Dentro, por sua eficaz cooperação e o vivo interêsse com que acompanhou o caso em aprêço.

Boletim da
Sociedade Brasileira de Dermatologia e Sifilografia

Sessão de 24 de setembro de 1958

O Sr. Presidente comunica a realização, em dezembro, de simpósio sôbre angiomas, sob os auspícios da S.B.D.S. em colaboração com a policlínica Geral do Rio de Janeiro (Serviço do Prof. J. Ramos e Silva).

O Dr. Jarbas A. Porto sugere que sejam mais freqüentes as reuniões da Sociedade, fora do Pavilhão São Miguel, realizando-se, pelo menos, duas vêzes por ano em cada Serviço.

O Sr. Presidente declara considerar interessante a sugestão e promete estudá-la.

ORDEM DO DIA:

CROMOMICOSE — LOCALIZAÇÃO E ASPECTO FORA DO COMUM — DR. A PADILHA GONÇALVES

J. R., de 74 anos de idade, branco, português, casado, carpinteiro, residente em Todos os Santos, no Distrito Federal. É portador, há cêrca de dez anos, de lesão muito pruriginosa, iniciada por pequena placa no lado esquerdo do pescoço, de evolução lenta e progressiva. Submeteu-se a vários tratamentos, inclusive com sulfonamidas, sem resultado. Na face lateral esquerda do pescoço, na nuca e na fossa supraclavicular do mesmo lado, apresenta grande placa, de contornos irregulares, eritemato-escamosa, apenas ligeiramente infiltrada, com escoriações e crostas hemáticas decorrentes do prurido, marcada por bordo papuloso, levemente elevado. Na periferia há pequenas placas semelhantes, bem como pápulas eritematosas e eritêmato-escamosas, estas com o centro ligeiramente deprimido. Ausência de reação ganglionar regional.

O exame direto de escamo-crostas e material de raspagem revelou a existência de fungos arredondados, de côr castanha, com duplo contôrno e pseudo-filamentos articulados. As culturas, em meio de Sabouraud, deram origem a colônias de Hormodendrum Pedrosoi. O exame histopatológico permitiu verificar a ocorrência de granuloma tuberculóide superficial, com parasitas castanhos, arredondados, intra e extracelulares, e de duplo contôrno. Foi iniciado, há dois dias, o tratamento com o calciferol, pelo método de Charpy.

COMENTÁRIOS:

Dr. D. Peryassú — Considera o caso excepcional. Acha que poderia parecer tudo, menos cromomicose.

Dr. A. Padilha Gonçalves — Esclarece que o diagnóstico foi curiosamente feito pela histopatologia, pois, tendo sugerido uma vaga idéia de micose, o material fôra semeado, estando já positivo para o Hormodendrum Pedrosoi, quando do recebimento do laudo histopatológico.

ESCLERODERMIA EM PLACAS — DR. G. MANGEON

S.B. de O., de 9 anos de idade, branca, natural do Distrito Federal, de constituição franzina para a idade. Repercussão ganglionar normal.

Há cêrca de um ano, começaram a aparecer as lesões de que, no momento, é portadora. Tem feito aplicações locais. Sôbre o dorso, a face lateral direita

do pescoço, a região abdominal e, na altura da crista ilíaca direita, apresenta placas bem circunscritas, circulares e ovalares, constituídas por pequenas pápulas brilhantes, justapostas em tecido atrófico e pouco esclerosado, sem pêlos, e de coloração branco giz. Sôbre as regiões vulvar, perineal e perianal, lesões leucodérmicas. O exame histopatológico revelou a existência de focos inflamatórios perivasculares e perineurais. Bloqueio das glândulas sudoríparas pelo estroma. Fibras elásticas e colágeno normais. Diagnóstico — esclerodermia em placas.

COMENTÁRIOS:

Dr. Glyne Rocha — Refere ter caso que se superpõe exatamente a êste e cujo diagnóstico foi de líquen esclero-atrófico, confirmado pela histopatologia, a placa da coxa e, principalmente, a lesão vulvar são muito sugestivas desta dermatose. Ficaria, pois, com o diagnóstico de líquen esclero-atrófico, sugerindo o tratamento de massagens com pomada de cortisona a 2,5%, duas vêzes por dia, mais vitamina B12, tratamento êsse com o qual tem obtido excelentes resultados.

Dr. Jarbas A. Porto — Concorda com o Dr. Glyne Rocha e acha que as lesões não são mais típicas do líquen esclero-atrófico porque se encontram em franca involução. Além disso, o aspecto histológico da esclerodermia é um tanto diferente do que se observa nesta lâmina. Refere haver o Prof. Curtis usado a cirurgia abrasiva, em casos semelhantes, com bons resultados.

Prof. J. Ramos e Silva — Acha o caso interessante e difícil. As diversas hipóteses foram discutidas. Na sua opinião, o diagnóstico de líquen esclero-atrófico deve ser afastado, do ponto de vista clínico e histológico. Êste líquen é comum em mulheres de idade avançada, quase sempre na menopausa. Apresenta as célebres rôlhas córneas, que não existem na doente em aprêço e, embora a tonalidade branca das lesões não corresponda à da esclerodermia, não corresponde, também, à tonalidade amarela suja do líquen. Além disso, em algumas placas, nota-se o "lilac ring". Na histopatologia, falta a faixa de homogeinização do colágeno.

Prof. H. Portugal — Declara que também foi levado a pensar em líquen esclero-atrófico, mas a histopatologia é absolutamente discordante e, embora não seja típica, é mais sugestiva de esclerodermia.

Dr. D. Peryassú — Relembra caso já apresentado, com lesão esclerosa, cartonada, do pescoço, levando a pensar em líquen escleroso. O aspecto era causado por glândulas sebáceas que levaram o Prof. Portugal a sugerir o diagnóstico de nevo comedônico. Uma segunda biópsia evidenciou o aspecto de esclerodermia.

Dr. A. Padilha Gonçalves — É de parecer que o exame das lesões perigenitais e anais levam a pensar em líquen escleroso. Faltam, entretanto, as rôlhas córneas e a faixa de homogeinização do colágeno, com conservação da elástica. Achou interessante o tratamento indicado pelo Dr. Glyne Rocha e sugere que se façam massagens também com placebo, para verificar se a ação é a mesma da cortisona.

Dr. G. Mangeon — Aaradece aos colegas, particularmente ao Dr. Glyne Rocha, pela sugestão terapêutica.

POIQUILODERMIA DE PETGES-JACOBI — DR. OSMAR MATTOS

O.A.V., de 54 anos de idade, branca, natural do Distrito Federal, casada, doméstica, residente nesta cidade.

Queixa-se de prurido. Não há repercussão ganglionar. Sôbre a face, os pavilhões auriculares, o pescoço, a parte superior do tronco e a face de extensão dos membros, apresenta eritema de tonalidade violácea, com pigmentação reticulada, atrofia e teleangiectasias, acompanhado de descamação do couro cabeludo. Sorologia negativa. Glicemia, 109 mg%; creatinúria, 49,98 mg%; e creatinina na urina, 80 mg%. Exame histopatológico (Prof. Portugal) — poiquilodermia vascular atrófica.

COMENTÁRIOS:

Dr. Glyne Rocha — Acha o caso de grande interêsse. Tem visto vários casos semelhantes, tratando-se, porém, da chamada elastose reticulada solaris, surgida depois do uso de decotes. Êstes doentes sempre tendem para a pele sêca dos

braços, com púrpuras, hiperqueratoses e até epiteliomas. Concorda com o diagnóstico.

Prof. H. Portugal — Secundando o Dr. Glyne Rocha, acrescenta que a luz solar provoca quadro semelhante ao da poiquilodermia, apenas nas zonas expostas. Não é o caso desta doente, o qual apresenta lesões nas coxas. Quanto ao depósito de pigmento referido pelo Dr. Glyne, esclarece não se tratar de hemossiderina e sim de melanina.

Dr. Jarbas A. Porto — Afirma ter visto casos como os referidos pelo Dr. Glyne, inclusive em indivíduos morenos, apenas sem as telangiectasias. Pergunta se os colegas têm visto casos de poiquilodermia sem atrofia, a qual não é muito evidente na doente apresentada.

Prof. J. Ramos e Silva — É de opinião que a lâmina dêste caso apresenta todos os elementos da poiquilodermia, revelando atrofia epidérmica das mais evidentes. Deseja lembrar, a propósito da síndrome citada pelo Dr. Glyne, que a mesma já foi batizada. Paul Davis, australiano, descreveu-a com o nome de dermatitis solaris crônica. Assemelha-se ao tipo de pele senil, com valioso elemento diagnóstico, constituído de queratoses e queratomas.

Dr. Glyne Rocha — Acha pouco feliz o nome de dermatitis solaris crônica, porque, no caso, não há dermatite.

Prof. J. Ramos e Silva — Concorda com o Dr. Glyne Rocha, lembrando que a denominação de elastose também não satisfaz, pois o processo não se limita à trama elástica.

Dr. Osmar Mattos — Agradece os comentários, uma vez que as perguntas feitas já foram respondidas pelos Professôres Ramos e Silva e Portugal.

PÚRPURA TROMBOPÊNICA — Dr. A. Magalhães Pereira

V.F.A., pardo, solteiro, de 14 anos de idade, garçon, natural do Espírito Santo. Após a ingestão de carne de porco (sic), há cinco dias, apareceram-lhe: petéquias esparsas pelo corpo, hemorragia difusa oral, epistaxis e equimoses acentuadas, provocadas por injeções na região deltoidiana. Queixa-se de dores moderadas nas pernas. Hemograma: *discreta leucocitose, eosinofilia*. Reações sorológicas para lues: negativas. Tempo de coagulação: 7'. Tempo de sangramento: 12'30". Retração do coágulo: *nula ao fim de 24 horas*. Plaquetas: *ausentes*. Prova do laço: *fortemente positiva*. Tempo de protrombina: 14", 100% de atividade protrombínica. Em face dêstes resultados, foi realizada a punção esternal, que revelou *megacariocitos basófilos ou imaturos*, não formadores de plaquetas, (Iam. 11A), tendo-se, então, concluído pelo diagnóstico de *púrpura trombopênica ou púrpura de Werlhof*. Foi indicado o tratamento com prednisona, 20 mg diários, sob contrôle hematológico e clínico semanais.

Sete dias após o hemograma, revelou-se discreta leucocitose com neutrofilia e aparecimento de 50 000 plaquetas por mm3, tendo sido feitos exames nas seguintes datas: 4-9-58 — plaquetas, 50 000 por mm3; e retração do coágulo, *parcial em 24 horas*. 11-9-58 — tempo de coagulação, 11'; tempo de sangramento, 4'30"; prova do laço, negativa; retração do coágulo, *incompleta em 24 horas;* plaquetas: 80 000 por mm3 (com algumas macroplaquetas). 24-9-58 — hemograma: *leucocitose, eosinofilia;* tempo de coagulação 6'; tempo de sangramento, 2'30"; prova do laço *fracamente positiva;* plaqueta, 100 000 por mm3, presença de macroplaquetas com granulações (Iam. 11B); retração do coágulo, *incompleta ao fim de 1 hora* (11C); pêso, 46 500 grs.; p. máx., 120; p. min. 80.

Comentários:

Dr. Glyne Rocha — Refere ter uma cliente, que, em conseqüência de auroterapia, apresentou quadro de púrpura trombocitopênica.

Dr. J.A. Villela Pedras — Congratula-se com o Dr. Alvaro Magalhães Pereira pelo êxito alcançado no caso.

Dr. A. Magalhães Pereira — Agradece e esclarece ao Dr. Glyne Rocha que o seu caso fi diferente, pois tratar-se-ia, possivelmente, de púrpura alérgica.

PRURIDO ACROMIANTE — Prof. J. Ramos e Silva e Dr. Nelson Lamy

M.G.S., de 34 anos de idade, parda, casada, doméstica, natural do Estado do Rio de Janeiro. Procurou o Serviço apresentando dermatose que evolui há 2 anos, acompanhada de prurido intenso. Procurou vários médicos e fêz uso de antibióticos e de inúmeras pomadas (Trafuril, etc.). Informa ter sido biopsiada

no I.A.P.I., em ponto simétrico da perna esquerda, onde declara ter tido lesão semelhante à atual e da qual ficou curada. Queixa-se de náuseas, de vômitos, de pirose constante e de prurido localizado, intenso. Estado geral bom. Não há repercussão ganglionar.

Sôbre o têrço infero-interno da perna direita, nota-se grande placa acrômica, com centro ligeiramente eritematoso e algumas áreas escoriadas. A lesão mede, aproximadamente, 10x6 cms. de diâmetro e acha-se liquenificada em alguns pontos. Reações sorológicas para lues: Wassermann, negativa; Kahn e Kline, positivas. Hematimetria, 2 700 000/mm3; hematócrito, 32%; acidez livre, 0.037 gr. Hcl.; acidez total, 0.073 gr. Hcl. O exame histopatológico evidenciou (lesão simétrica da perna esquerda — resultado do I.A.P.I.) epidermo-papiloma verrucóide. Papilas longas com aspecto homogêneo (ausência amilóide). Proliferação de capilares na derma superficial, com infiltração linfócito-histiocitária em tôrno. Proliferação do endotélio das arteríolas situadas na profundidade do córion. Provável anaiodermite de Favre e Chaix, com tendência para a esclerose.

O caso foi diagnosticado pelos autores como "prurido acromiante", embora os casos descritos até o momento tivessem localização genital. Esta entidade foi estudada, inicialmente, em 1934, por Chevalier e col., sob o ponto de vista nosográfico e terapêutico. Em 1933, o mesmo Chevalier pontualizou as manifestações sintomáticas da afecção, por êle denominada "prurigo leucodérmico". Esta afecção apoia-se em três pilares sintomáticos, que são:

1. Crises de prurido. Inicialmente sem causa aparente que o justifique, êsse prurido intensifica-se, levando os enfermos a coçarem-se com superfícies ásperas, de natureza distinta. O prurido localiza-se nas regiões vulvar, anal, perineal e escrotal, e eletivamente, sôbre *zonas leucodérmicas*. Diz Chevalier que a ressecção cirúrgica das placas acrômicas leva ao desaparecimento dêste sintoma.

2. Lesões cutâneo-mucosas. No início, o tegumento apresenta-se ligeiramente rosado, adquirindo, depois, aspecto vitiligóide franco. Diferencia-se, entretanto, do vitiligo pela falta de pigmentação periférica e por não serem as placas tão uniformemente despigmentadas, apresentando-se lisas, porcelânicas, de bordos esfumaçados e desprovidas de liquenificação ou eczematização. Quando existe atrofia, é mais histológica do que clínica, não havendo, nunca, aumento de consistência. Êste estado leucodérmico se mantém, por algum tempo, depois da cura dos sintomas.

3. Transtornos gastrointestinais, e hemáticos. Notam-se alterações gastro-intestinais, inapetência, náuseas, vômitos, pirose, etc. O estudo da acidez gástrica revela anacloridria secundária e gastrite crônica.

O presente caso foi tratado à base de ferro e vitamina B12, para combater a anemia, e de raios X superficialmente, em doses fracionadas, para combater o prurido. A paciente tem comparecido, periòdicamente, ao serviço e a lesão acha-se quase tôda pigmentada, não apresentando mais prurido.

COMENTÁRIOS:

Prof. J. Ramos e Silva — Chama a atenção para o caso, que é descrito com o nome de prurigo leucodérmico, de localização ano-genital. Prefere a denominação de prurido, ao invés da designação de prurigo. Considera como particularidade o fato de a síndrome cutânea, de prurido e de acromia, vir acompanhada de hipoacidez gástrica e de anemia. Êstes elementos estavam presentes na doente e a medicação que os corrigiu trouxe a repigmentação da placa. Atualmente, a volta do prurido e da acromia demonstram, do mesmo modo, aquilia com hipoacidez gástrica.

Prof. Oswaldo Costa — Concorda com a denominação de prurido uma vez que não há pápula. Lembra que Hermann descreveu quadro semelhante, com a denominação de neurodermite alba. Seria interessante verificar se nos casos de Hermann também havia hipoacidez e anemia.

Dr. A. Padilha Gonçalves — Manifesta a impressão de que a neurodermite alba é diferente do quadro em aprêço.

Prof. J. Ramos e Silva — Agradece ao Prof. Oswaldo Costa.

PSORÍASE COM LOCALIZAÇÃO INCOMUM — DRS. GLYNE ROCHA e SYLVIO FRAGA

W.B., de 17 anos de idade, pardo, solteiro, natural do Distrito Federal, mecânico.

Refere que o seu pai é portador de língua escrotal e, um seu irmão, de eczema, tendo, êle próprio, lesões eritêmato-escamosas nas plantas e nas palmas.

A lesão inicial, há cêrca de quatro anos, manifestou-se nas comissuras labiais (sic), com evolução posterior para as extremidades dos dedos de ambas as mãos, incldindo as unhas. Acompanham o quadro: lesão eritêmato-escamosa da semimucosa da glande, hiperqueratose nos cotovelos e acometimento do couro cabeludo. São de grande interêsse as lesões dos lábios e da língua (sobrepondo-se às lesões e sulcos da língua escrotal).

Diagnóstico — Psoríase (localizações incomuns), acne, tinea pedis.

COMENTÁRIOS:

Prof. A. Carlos Pereira — Achou o caso muito interessante. Refere ter um doente com psoríase do lábio, não lhe tendo, porém, ocorrido a idéia de examinar a bôca. Pergunta aos autores se a localização é particular da língua ou se atinge qualquer ponto da mucosa bucal.

Dr Jarbas A. Porto — Informa nunca haver visto psoríase na língua, já o tendo encontrado na genitália e no ânus.

Prof. J. Ramos e Silva — O psoríase das mucosas já foi muito debatido. Os clássicos o aceitavam e os novos não. Como o Dr. Jarbas, nunca viu a localização lingual, tendo-o encontrado apenas na genitália. Pergunta ao Prof. Portugal se há critério histológico para o diagnóstico do psoríase da mucosa.

Prof. H. Portugal — Responde ao Prof. Ramos e Silva esclarecendo que as lesões devem ser idênticas às da pele.

Prof. Oswaldo Costa — Observa que o psoríase da mucosa é raríssimo, chegando mesmo alguns autores a negar a sua existência. O Prof. Rabello, em um de seus trabalhos, chamou a atenção para glossite marginal em áreas, a qual costuma acompanhar os casos de estrófulo. Indaga se não será êste o caso. Sugere seja o caso observado no tempo, em vista do fato de, freqüentemente, a glossite marginal mudar de aspecto.

Dr. A. Padilha Gonçalves — Apesar de nunca haver observado psoríase na língua, considera que êste caso não deve ser de glossite marginal: a) porque existe atrofia; e b) porque há, na ponta da língua, relêvo bolhoso que não se apresenta na glossite marginal.

Dr. Sylvio Fraga — Agradece e responde ao Prof. A. Carlos Pereira informando que nunca notaram lesões na bôca, sòmente na língua e no lábio. Promete observar o caso e voltar com outras conclusões.

Dr. Glyne Rocha — Acha que o diagnóstico, de língua geográfica, ou glossite marginada, não explica coisa alguma. Não vê razão para que se dissocie um diagnóstico que está evidente na pele. Considera que êste caso servirá, pelo menos, para que se passe a observar, sistemàticamente, a língua dos psoriáticos.

TRATAMENTO DA VERRUGA VULGAR PELO ETAMOLIN — DR. D. PERYASSÚ

Em estudo realizado no Departamento de Dermatologia, procuramos conduta satisfatória para o tratamento da verruga vulgar. Das várias técnicas empregadas, pareceu-nos melhor a da injeção de oleato de mono-etamolina (Etamolin) intralesional, procedendo-se à infiltração com pequeninas doses do referido preparado (1 a 2 décimos), repetindo-se as infiltrações com intervalo de 4 a 5 dias. Em geral, com esta técnica, a verruga vulgar mumifica-se, sendo eliminada em bloco ou parceladamente. As infiltrações com volume maior, até meio centímetro cúbico, promovem a necrose dos tecidos, com pequena hemorragia sublesional, desprendendo a lesão em bloco, neste caso. Há o inconveniente da dor provocada pela injeção que perdura até por 24 horas. Pela observação realizada, até o presente momento, não houve recidiva lesional.

COMENTÁRIOS:

Dr. Jarbas A. Porto — Cumprimenta o Dr. Peryassú pelo êxito alcançado.

Dr. Sylvio Fraga — Sugere, como explicação para o insucesso do Etamolin com novocaína, a maior diluição do Etamolin.

Dr. A. Padilha Gonçalves — Põe em relêvo o resultado obtido, sem cicatriz.

Prof. A. Carlos Pereira — Pergunta se um esclerosante não dará o mesmo resultado, com menos dor.

AMILOIDOSIS CUTIS (FORMA MACULOSA) — DR. JARBAS A. PORTO.

O propósito da comunicação é apresentar a variedade clínica de amiloidose cutânea já descrita por Palitz e Peek, em 1952. Acreditamos que a coçadura é, em parte, responsável pelo quadro liquenóide, descrita como manifestação usual dos casos de amiloidose, em textos especializados e por estudiosos do assunto. Estamos convencidos de que, na maioria dos casos de amiloidose cutânea primitiva, a lesão inicial é constituída de mácula hipercrômica, e, como tal, também a lesão elementar. Exemplo dessa observação é o caso que passamos a relatar.

J.F.M.D., de 58 anos de idade, branca, brasileira, viúva, de prendas domésticas. Informa que, há 20 anos, começou a notar o aparecimento de manchas escuras nos braços e no antebraço e, posteriormente, nas pernas e na parte superior do dorso. Essas manchas evidenciaram-se com o passar dos anos e, às vêzes, tornavam-se pruriginosas, especialmente na perna. O exame dermatológico revelou: hipercromia maculosa, estendendo-se da região interescapular à região supra-espinhosa, direita e esquerda, de tonalidade pardo-acastanhada seguindo orientação obliqua em relação ao eixo do tronco; nas regiões deltoidianas, mancha hipercrômica ovalar, seguindo a orientação do grande eixo da região; na face externa e posterior dos braços, na face póstero-externa dos antebraços e na região póstero-externa das pernas, e em tôrno dos 2/3 inferiores destas, o mesmo tipo de lesão. O exame minucioso das lesões mostrou que a periferia e as extremidades da mancha do dorso eram constituídas de micropápulas hipercrômicas, dispostas em fieiras, separadas por pele de aparência normal, na disposição clássica, moniliforme, da amiloidose liquenóide. O mesmo quadro foi observado nas regiões deltoidianas e nos braços, onde havia, ainda, fieiras laterais, com papuletas de menos de 1mm de diâmetro, de ápice achatado, e nitidamente isoladas das regiões contíguas. As pápulas da área central eram um pouco maiores do que as das extremidades superior e inferior, onde as lesões, gradativamente, assumiam aspecto maculoso. Nos antebraços havia hiperemia difusa com ausência de pápulas. Nas pernas, a hiperemia era, também, difusa, notando-se aspecto de papulização típica da forma liquenóide, no têrço inferior. Ao longo da tíbia e da loja dos músculos da face externa, observava-se descamação laminar, pêlos hipertróficos, estando alguns quebrados próximo à sua implantação, e xerose moderada. Na zona posterior, o aspecto era de hipercromia pura. Na parte superior da perna, notavam-se micromáculas, em disposição moniliforme semelhante à do dorso, avançando até os joelhos e abrindo-se, em leque, à altura da face anterior das coxas, logo acima dos joelhos. Em quase tôdas estas áreas comprometidas notavam-se ilhotas hipocrômicas, de forma arredondada, de tamanho variando do puntiforme ao de 0.5 cm e algumas estrias hipocrômicas de alguns centímetros de comprimento. O exame histopatológico de fragmentos de pele, retirados da perna, do antebraço e do dorso, mostrou a presença de substância amilóide em blocos, situados no corpo papilar.

COMENTÁRIOS:

Dr. D. Peryassú — Refere que a pigmentação na amiloidose não é na epiderme e sim na derme, no interior dos melanóforos, que se instalam dentro da massa amilóide.

Prof. O. Costa — Dá indicações bibliográficas sôbre o assunto.

Dr. Glyne Rocha — Esclarece que o Prof. Jorge Lobo estava tentando explicar a amiloidose como devida a injúria prévia, com prurido, a qual, em conseqüência, formaria o quadro.

Dr. Sylvio Fraga — Informa haver observado casos de amiloidose com máculas.

Dr. Jarbas A. Porto — Agradece, declarando que considera o trabalho do Dr. Peryassú um dos melhores, o que lhe deu grande estímulo para continuar os seus estudos.

CLORANFENICOL
SULFAMETOXIPIRIDAZINA
LENTOMICETINA
DE ANGELI
ANTIBIÓTICO
QUIMIOTERÁPICO
DE ESPECTRO LARGO
GRAM-POSITIVOS
GRAM-NEGATIVOS
INSTITUTO DE ANGELI DO BRASIL

LENTOMICETINA DE ANGELI

- Quimioterápico - antibiótico de amplo espectro.
- Associação do mais recente composto sulfamídico, que atua em doses de antibiótico

SULFAMETOXIPIRIDAZINA

ao

CLORANFENICOL

antibiótico de espectro largo, que menos provoca fenômenos de resistência bacteriana.

- Efeito terapêutico aditivo, de reforço.
- Ação rápida e segura contra infecções bacterianas de qualquer etiologia.

Drágeas - Xarope - Supositórios

Instituto De Angeli do Brasil

PRODUTOS TERAPÊUTICOS S. A.

RUA JOAQUIM TÁVORA, 519 — SÃO PAULO

H. 668

Bibliografia Dermatológica Brasileira

Pólipos adenomatosos múltiplos do intestino delgado e pigmentação melânica macular dos lábios (síndrome de Peutz). Geraldo Barroso, Ernane Oscar de Moraes Falleiros, Aureo Guimarães Macedo e Ary Salgado. Arq. brasil. de med. naval, 19:6 979(jul. a set.),1958.

Câncer do seio masculino. Mário Simão Assaf. Arq. brasil. de med. naval, 19:7 033(jul. a set.),1958.

El foco intestinal en el eczema infantil. Enrique Fontan Balestra. Brasil-méd., 72:22(fev.),1958.

A "célula L.E." de Hargraves e o "fator L.E." de Haserick. J. Jesuino Maciel. Brasil-méd, 72:13(mar.),1958.

As explosões atômicas e suas conseqüências para a humanidade. Ataulpho da Costa Ribeiro. Brasil-méd., 72:17(mar.),1958.

Condiloma acuminado. Roberval F. Bezerra de Menezes. Brasil-méd 72:20(abr.),1958.

Lepra em reumatologia. Brasílio Prates. Brasil-méd., 72:26(abr.),1958.

Diagnóstico diferencial da dermatite atópica. Adherbal de Andrade. Brasil-méd., 72:25(maio),1958.

Prurido anal. Roberval F. Bezerra de Menezes. Brasil-méd., 72:17(jun.),1958.

Tratamento do pênfigo foliáceo por um novo córtico-esteróide: a triamicinolona. Tancredo A. Furtado e Geraldo Batista. Brasil-méd., 72:13(ag.),1958.

Sarcoidose de Boeck: relato de caso tratado pela prednisona. Armando da Silveira Melo, Cap. Med. Aer. (H. Aer. Galeão) e Roberto Bittencourt Pereira de Sousa, Cap. Med. Aer. (H. Aer. Galeão). Rev. méd. da Aeronáutica 10:102(jan. a jun.),1958.

New bases of the prophylaxia of leprosy in Brazil. Orestes Diniz. Arq. min. de leprol., 18:41(jan.),1958.

Nos novos rumos da profilaxia da lepra está a reabilitação do hanseniano. Abrahão Salomão. Arq. min. de leprol., 18:45(jan.),1958.

Impressões sôbre a nova campanha contra lepra após 5 meses de serviço no G.T.16. Sebastião Teotônio Rezende. Arq. min. de leprol., 18:48(jan.),1958

Teste de vacina de tuberculose irradiada em leprologia. José Mariano Arq. min. de leprol., 18:73(abr.),1958.

Corticoterapia no eritema nodoso. Antonio Carlos Pereira. Arq. min. de leprol., 18:81(abr.),1958.

Nevo pigmentado em contraste com eritema larvado. Olynto Orsini e Rufino da Costa Ramos. Arq. min. de leprol., 18:87(abr.),1958.

Relatório de visita a serviços de lepra na Argentina. João Garcia de Azevedo. Arq. min. de leprol., 18:89(abr.),1958.

Reabilitação e integração social do hanseniano. Felix Contreras. Arq. min. de leprol., 18:95(abr.),1958.

Organização do programa de profilaxia de lepra e seu entrosamento nos serviços gerais de saúde pública em Minas Gerais. Orestes Diniz. Arq. min de leprol., 18:141(jul.),1958.

Profilaxia da lepra em Minas Gerais: mass treatment. José Mariano. Arq. min. de leprol., 18:157(jul.),1958.

Prevenção da lepra pelo B.C.G. Antônio Carlos Horta. Arq. min. de leprol., 18:180(jul.),1958.

O papel dos dispensários em face dos modernos conhecimentos leprológicos. José Stancioli. Arq. min. de leprol., 18:194(jul.),1958.

O problema da lepra em Minas Gerais. Abrahão Salomão. Arq. min. de leprol., 18:223(jul.),1958.

Nesta lista bibliográfica são incluídos os trabalhos sôbre dermato-sifilografia e assuntos correlatos, elaborados no país ou fora dêle, porém publicados nos periódicos nacionais, por nós recebidos.

Análises

LARVA CURRENS (LARVA CURRENS). Robert P. Arthur e Walter B. Shelley. *A.M.A. Arch. Dermat.*, 78:186(ag.).1958.

É chamada a atenção para variante distintiva de larva migrans, devida a existência intracutânea de larvas de Strongyloides stercoralis. A literatura indica que o diagnóstico pode ser feito, em bases clínicas, pela topografia perianal, pela resposta de urticária incomum e pelo progresso, extremamente rápido, do percurso intracutâneo. Os casos confirmados têm apresentado, invariàvelmente, evidência de estrongiloidíase intestinal crônica.

O presente caso evidencia tais características clínicas tendo sido obtida cura pela injeção local de tripsina. É proposta a denominação de "larva currens", para indicar o caráter distintivo do padrão dermatológico desta estrongiloidíase cutânea.

Resumo dos autores

AS ALTERAÇÕES ULTRAESTRUTURAIS NO PSEUDO MILLIUM COLOIDE (LE ALTERAZIONI ULTRASTRUTTURALI NELLO PSEUDO MILIO COLLOIDE) — A. Firedda — *Gior. italiano di dermat.*, 99:497(nov.-dez.).1958.

O estudo, com microscópio de luz polarizada e com o microscópio eletrônico, de cortes de pseudo-millium colóide, parece que pode levar à afirmação de que a substância colóide é resultante de um processo degenerativo dos elementos fibrilares do colágeno. Esta substância apresenta nítida resistência à ação fermentativa da hialuronidase, ao contrário da substância fundamental do colágeno, e a positividade da digestão tríptica tende a confirmar a sua natureza protéica. A luz polarizada mostra que o colágeno do pseudo-millium colóide apresenta maior ou menor grau de alteração estrutural, porém é no derma papilar e reticular que se encontram as melhores condições para instaurar-se o processo degenerativo.

A. Padilha Gonçalves

PAPEL DAS ARTROSES CERVICAIS NO DETERMINISMO DE CERTAS PELADAS DA REGIÃO OCCIPITAL (ROLE DES ARTHROSES CERVICALES DANS LE DÉTERMINISME DE CERTAINES PELADES DE LA REGION OCCIPITALE). J. Margarot e P. Rimbaud. *Ann. de dermat. et. syph.*, 85:609(nov.-dez.).1958.

Após haver relembrado os seus trabalhos anteriores com referência às correspondências entre artroses raquidianas e queratodermias, os autores assinalam igualmente, esta coexistência no curso de certas peladas. As perturbações simpáticas, constantes da pelada, podem ser condicionadas por irritações localizadas nos ramos posteriores dos primeiros nervos cervicais. É lembrada a aproximação com a síndrome simpática cervical posterior.

Resumo dos autores

O FENÔMENO DE FIXAÇÃO CENTRAL (THE CENTRAL FIXATION PHENOMENON). Leon Goldman. *A.M.A. Arch. Dermat.*, 78:171(ag.).1958.

Pode-se desenvolver, também, nas dermatoses pruriginosas crônicas, fenômeno de fixação central, semelhante ao que ocorre na amputação dolorosa e na nevralgia pós-herpética. O prognóstico é piorado pela presença de tal fenômeno. Devem ser feitas tentativas no sentido de evitar o desenvolvimento dessa reação por terapêutica precoce e intensiva, em tôdas as fases das desordens crônicas pruriginosas da pele.

Resumo do autor

EFEITO DA IRRADIAÇÃO ULTRAVIOLETA NOS ESPOROS DE TRICHOPHYTON SULFUREUM (EFFECT OF ULTRAVIOLET IRRADIATION ON SPORES OF TRICHOPHYTON SULFUREUM). JACQUELINE WALKER. *A.M.A. Arch. Dermat.*, 78:153(ag.),1958.

Os esporos originários de um esporo simples, isolado do Trichophyton sulfureum, foram submetidos a irradiação ultravioleta, com comprimento de onda de 2.537 A. Foram induzidas cinco categorias de mutações, que diferiam do filtrado original pela morfologia e pela côr das colônias. Não foram encontradas mutações nos contrôles não irradiados. Algumas das mutações induzidas assemelhavam-se a outros dermatófitos.

Resumo do autor

ANFOTERICINA E NA BASTOMICOSE SUL-AMERICANA EXPERIMENTAL (AMFOTERICINA B EN LA BASTOMICOSIS SUDAMERICANA EXPERIMENTAL). JUAN E. MACKINNON. *An. Fac. de med. de Montevideo*, 43:201(set.-out./nov.-dez.),1958.

O crescimento de duas linhagens de *Paracoccidioides brasiliensis*, fase leveduriforme, em ágar nutritivo, com 1% de glicose e 20% de sôro de cavalo, durante dez dias, a 30°C, foi totalmente inibido pela adição de anfotericina B, na concentração de 0.1 gr./cc.

Dois grupos de ratos foram inoculados, no peritôneo, e tratados, dois e três meses depois, com anfotericina B, administrada por via subcutânea, durante vinte dias, com dose diária, única, de 2 mgs. Grupos similares de ratos, inoculados simultâneamente, não foram tratados. Dois meses e meio após o término do tratamento, no fim da experiência, observou-se número mais alto de sobreviventes entre os animais tratados, os quais apresentavam, geralmente, lesões localizadas.

Um terceiro grupo de ratos foi inoculado por via intravenosa, e, a metade, administrou-se anfotericina B, inicialmente durante dez dias e, depois de um intervalo de trinta dias, foi admnistrada nova série. Observou-se retardamento na evolução da infecção, nos animais tratados. O tempo de sobrevivência foi de 59.8% dos cento e cinquenta dias de duração da experiência, entre os animais não tratados, e de 85%, entre os submetidos a tratamento.

O *P. brasiliensis* foi cultivado de seis animais que receberam a anfotericina B e que demonstraram lesões generalizadas. A sensibilidade destas culturas foi semelhante à da cultura inoculada.

Resumo do autor

PRIMEIROS RESULTADOS DA REAÇÃO DE JONES E THOMPSON. MENÉRES SAMPAIO, JOSÉ RODA, CRUZ SOBRAL e EGÍDIO GOUVEIA. *Trabalhos da Soc. Portuguêsa de Dermat. e Ven.*, 16:213(dez.),1958.

Após descreverem a técnica da reação descoberta por Jones e Thompson (J.A.M.A. de 22 de março de 1958) e discutirem as vantagens de encontrar método tão simples para o diagnóstico do lúpus eritematoso, agudo e subagudo, os autores apresentam os resultados que obtiveram com o emprêgo desta reação. Nos casos de lúpus subagudo estudados, observaram duas reações positivas e duas negativas; destas, uma foi verificada em doente que já se encontrava em tratamento pela cortisona.

Com os doentes portadores de outras afecções (lúpus crônico, pênfigo, Dühring, etc.), a reação foi sempre negativa. A evolução favorável da doença tem provocado a mudança das reações positivas para negativas. Não verificaram relação entre esta reação e a presença de células L.E. ou a taxa sérica de colesterol.

Concluindo, os autores declaram haver obtido, nas suas primeiras experiências com o novo método, resultados semelhantes aos descritos por Jones e Thompson.

Resumo dos autores

Notícias

Doenças venéreas

ATIVIDADES DO INSTITUTO DE DERMATO-VENEREOLOGIA EDUARDO RABELO, ANTIGO SERVIÇO DE DOENÇAS VENÉREAS DA PREFEITURA DO DISTRITO FEDERAL

1.º TRIMESTRE DE 1959

Dispensário:	*Janeiro*	*Fevereiro*	*Março*
Casos diagnósticados	638	544	702
Sífilis	142	69	154
Sífilis primária	49	23	51
Sífilis secundária	9	6	13
Outras formas	84	40	90
Gonorréia	305	298	337
Cancro venéreo	172	154	173
Linfogranuloma	19	23	35
Granuloma venéreo			2
Total de comparecimentos de doentes	2 388	1 850	2 314
Exames de 1.ª vez	1 417	1 090	1 316
Exames de laboratório realizados nos Dispensários	1. 332	1 334	1 838
Injeções aplicadas	2. 113	1 575	1 544
HOSPITAL EDUARDO RABELO (C.T.R.)			
Pacientes hospitalizados	45	46	30
Altas	28	36	28
Injeções aplicadas	472	560	677
LABORATÓRIO CENTRAL DE SOROLOGIA			
Reações sorológicas	3 089	2 361	2 989

MAIS UMA ETAPA NA ANTIBIÒTICOTERAPIA:

STREPTOBENZYL

com diluente pantotênico*

uma associação diferente de penicilina e estreptomicina

6 VANTAGENS

- ação rápida
- níveis altos e prolongados
- espectro amplo
- não contém sódio
- não contém o alérgeno procaina
- atoxicidade

2 APRESENTAÇÕES

STREPTOBENZYL NORMAL (1/2 g)

Penicilina G-benzatina	300.000 U
Penicilina G-potássica	100.000 U
Sulfato de diidrostreptomicina	0,250 g
Sulfato de estreptomicina	0,250 g

STREPTOBENZYL PEDIÁTRICO (1/4 g)

Penicilina G-benzatina	300.000 U
Penicilina G-potássica	100.000 U
Sulfato de diidrostreptomicina	0,125 g
Sulfato de estreptomicina	0,125 g

DILUENTE PANTOTÊNICO*

reforça ainda mais a atoxicidade já por si baixa da associação diidro + estreptomicina

* Keller, Krüpe e Mückter, 3.º Simpósio Anual de Antibióticos, Washington, novembro de 1955.

Indústrias Farmacêuticas

F-W

Fontoura-Wyeth S.A.

Pioneira do progresso em antibióticos no Brasil

Nos Estados Unidos WYETH LABORATORIES INC. PHILADELPHIA

No Brasil INDÚSTRIAS FARMACÊUTICAS FONTOURA-WYETH S.A.-S. PAULO

Estatutos
da
Sociedade Brasileira de Dermatologia e Sifilografia

Art. 1. A Sociedade Brasileira de Dermatologia e Sifilografia, fundada em 5 de fevereiro de 1912, na cidade do Rio de Janeiro, onde tem sua sede e fôro, tem por objeto o estudo da dermatologia, da sifilografia e domínios afins.

Art. 2. Compor-se-á a Sociedade de sócios de honra, efetivos e correspondentes, sendo a sua Diretoria constituída de Presidente, 2 Vice-Presidentes, Secretário Geral, 1.º e 2.º Secretários, Tesoureiro e Bibliotecário.

Parágrafo único. Um dos cargos de Vice-Presidente caberá a um dos associados das Filiais.

Art. 3. A Diretoria será eleita por um ano, na última sessão ordinária de dezembro, não podendo ser os seus membros reeleitos por mais de uma vez.

Art. 4. Os sócios de honra serão dermatologistas ou sifilógrafos nacionais ou estrangeiros, que tenham contribuído para o progresso da dermato-sifilografia e domínios afins com trabalhos de excepcional valor, mediante parecer de uma comissão especialmente designada pelo Presidente e aprovada por maioria absoluta dos presentes.

Art. 5. Os sócios efetivos serão eleitos mediante proposta de três (3) associados e parecer favorável da Diretoria, apresentado na sessão seguinte.

Art. 6. Os sócios correspondentes serão dermatologistas nacionais ou estrangeiros, residentes fora do país, escolhidos na forma do art. 5.

Art. 7. A Sociedade realizará sessões ordinárias de março a dezembro podendo a Diretoria convocar sessões extraordinárias, quando achar conveniente.

§ 1.º Serão comunicados, com antecedência de oito (8) dias, local, dia, hora e programa de cada sessão ordinária, que se realizará com a presença mínima de sete (7) sócios.

§ 2.º As comunicações não deverão exceder o prazo de quinze (15) minutos.

§ 3.º Na discussão de cada assunto não se excederá o prazo de dez (10) minutos, não podendo cada sócio falar mais de duas (2) vêzes sôbre o assunto, salvo aquiescência dos presentes.

§ 4.º A apresentação de doentes terá preferência sôbre qualquer assunto.

§ 5.º Os trabalhos apresentados à Sociedade serão publicados em Boletim, com resumos em francês, inglês, ou alemão, quando convier, sob a direção do Secretário Geral, auxiliado pelos 1.º e 2.º Secretários.

Art. 8. O sócio efetivo pagará, anualmente, a taxa que fôr determinada.

Art. 9. Nas cidades onde houver dez (10) sócios efetivos, poderá ser constituída uma Filial da Sociedade, mediante proposta, dos que pretenderem constituí-la, à Diretoria, e aprovação pela maioria absoluta dos que se acharem presentes à sessão em que fôr apresentada.

Art. 10. Êstes estatutos não poderão ser reformados sem a aprovação da maioria absoluta dos sócios quites presentes no Rio de Janeiro, convocados especialmente para tal fim. No caso de não atenderem à convocação, será marcada nova sessão, que deliberará com a maioria absoluta dos presentes.

Art. 11. A S.B.D.S., cuja duração é indeterminada, tem personalidade distinta da dos membros que a compõem, e, como pessoa jurídica de direito privado, preenche as disposições legais a ela referentes. O Presidente representará a Sociedade em Juízo e fora dêle.

§ 1.º Os sócios não respondem subsidiàriamente pelas obrigações da Sociedade.

§ 2.º Em caso de dissolução, os bens da Sociedade reverterão em favor de outra sociedade congênere de finalidades idênticas, escolhida pela Diretoria e aprovada a escolha pela Assembléia Geral.

Art. 12. Os casos omissos serão resolvidos pela Diretoria.

DISPOSIÇÃO TRANSITÓRIA

Art. 13. Os atuais sócios correspondentes nacionais, residentes fora do Rio de Janeiro, passarão a sócios efetivos.

(aprovados na sessão de 30-12-1942)

TRATAMENTO
DO
ACNÉ

Enxofre coloidal.
Hamamelis.
Óxido de titânio.

SACNEL

NÃO É GORDUROSO.
É DE EMPREGO AGRADAVEL

Enila

Uso externo

LABORATÓRIOS ENILA S. A. • RUA RIACHUELO, 292 • FONE 32-0770 • RIO

NO TRATAMENTO PREVENTIVO E CURATIVO
DAS INFECÇÕES CUTÂNEAS

POMADA DE PENICILINA RHODIA

Piodermites — Furunculose — Panarício — Antraz
Foliculite — Sicose — Impetigem — Linfangite
Blefarite — Rachaduras dos seios e mastites
Úlceras varicosas — Eczemas infetados e queimaduras
Infecções genitais externas — Feridas infetadas ou não
Para prevenir a infecção de quaisquer lesões cutâneas expostas a infecções: escoriações, picadas, feridas acidentais ou cirúrgicas.

★

TUBO DE 25 g, CONTENDO
125.000 UNIDADES DE PENICILINA G POTÁSSICA

A marca de confiança

RHODIA

Caixa Postal 8095 – São Paulo, SP

R-20-158

Os ANAIS BRASILEIROS DE DERMATOLOGIA E SIFILOGRAFIA, de propriedade e órgão oficial da Sociedade Brasileira de Dermatologia e Sifilografia, são editados trimestralmente, constituindo, seus quatro números anuais, um volume.

Consta da matéria de sua publicação o Boletim da Sociedade Brasileira de Dermatologia e Sifilografia, contendo o resumo das reuniões realizadas no Rio de Janeiro e nas seções estaduais, da Sociedade.

Sua assinatura anual importa em Cr$ 300,00, para o Brasil, e Cr$ 360,00, para o exterior, incluindo porte. O preço do número avulso é de Cr$ 90,00, na época, e de Cr$ 100,00, quando atrasado.

Tôda a correspondência concernente a publicações ou assinaturas, pagamentos, etc., deverá ser endereçada ao administrador geral, Sr. EDEGARD GOMES, por intermédio da caixa postal 389, Rio de Janeiro (telefones: 32-1347 e 42-6540).

Os trabalhos entregues para publicação passam à propriedade única dos ANAIS BRASILEIROS DE DERMATOLOGIA E SIFILOGRAFIA, que se reservam o direito de julgá-los, aceitando-os ou não, e de sugerir modificações aos seus autores. Os que não forem aceitos serão devolvidos, voltando, conseqüentemente, à propriedade plena dos seus autores. Êsses trabalhos deverão ser datilografados, em espaço duplo, trazendo no fim a assinatura e o endereço dos autores. As indicações bibliográficas serão anotadas no texto com um número correspondente ao da lista bibliográfica, que virá numerada por ordem de citação e em fôlha à parte, no final do trabalho. Nas indicações bibliográficas deverão ser adotadas as normas do "Quarterly Cummulative Index Medicus", isto é: sobrenome do autor, inicial do nome do autor, título do artigo, nome abreviado do periódico, volume do mesmo, página, mês (ou dia e mês se o periódico fôr semanal) e ano. A citação de livros será feita na seguinte ordem: autor, título, edição, local da publicação, editor, ano, volume e página. Os trabalhos deverão conter, sempre, um resumo da matéria.

As ilustrações que acompanharem os artigos não acarretarão ônus para os autores quando não ultrapassarem número razoável; as excedentes, bem como as que forem coloridas, correrão por conta dos autores, que serão consultados sôbre o assunto. As ilustrações deverão ser numeradas, por ordem, e marcadas no verso com o nome dos autores e o título do trabalho.

É vedada a reprodução, sem o devido consentimento dos ANAIS BRASILEIROS DE DERMATOLOGIA E SIFILOGRAFIA, da matéria nos mesmos publicada.

Os ANAIS BRASILEIROS DE DERMATOLOGIA E SIFILOGRAFIA não serão responsáveis nem solidários com os conceitos ou opiniões emitidos na matéria referida.

A abreviatura bibliográfica adotada para os ANAIS BRASILEIROS DE DERMATOLOGIA E SIFILOGRAFIA é: *An. brasil. de dermat. e sif.*

VOL. 34 (1959) — N.º 2 (junho)

TRABALHO ORIGINAL:

Págs.

Tinha tonsurante microspórica do couro cebeludo em adulto — **Antar Padilha Gonçalves e Nelson Lamy** 23

NOTA CLÍNICA:

Novo tratamento da psoríase (nota prévia) — **Paulo Cardozo Legène** 27

BOLETIM DA SOC. BRASIL. DE DERMAT. E SIF.: 29

BIBLIOGRAFIA DERMATOLÓGICA BRASILEIRA: 35

ANÁLISES: 36

NOTÍCIAS: 38

Outra

Novidade!

absoluta em Cortisonoterapia!

para as desordens dermatológicas

Dermo-Cortison

LOÇÃO

O QUE É. DERMO-CORTISON LOÇÃO é uma suspensão emoliente de Hidrocortisona acetato (Kendall's) composto F a 0.5% em veículo hidrófilo com 0.25% de petroleína líquida.

EFEITOS COLATERAIS: Nenhum!

INDICAÇÕES:

- **Dermatites (atópicas, eczematosas e de contato)**
- **Dermatites das mãos**
- **Neurodermatites**
- **Líquen simples crônico**
- **Eczemas (atópicas, desidróticas estásicas)**
- **Sicose numular ou disforme**
- **Eczema infantil**
- **Prurido ano-genital**

SUPRE MAIS...

Dermo-Cortison

(POMADA DÉRMICA)

Hydrocortisona + Neomicina

LABORATÓRIOS QUIMIOFARMA SOC. LTDA.

Estabelecimento Científico Industrial de Produtos Farmacêuticos

Avenida Brigadeiro Luiz Antônio, 1858 — São Paulo — Brasil

Batista de Souza & Cia. Editôres — Rua do Livramento n.º 103 — Rio